

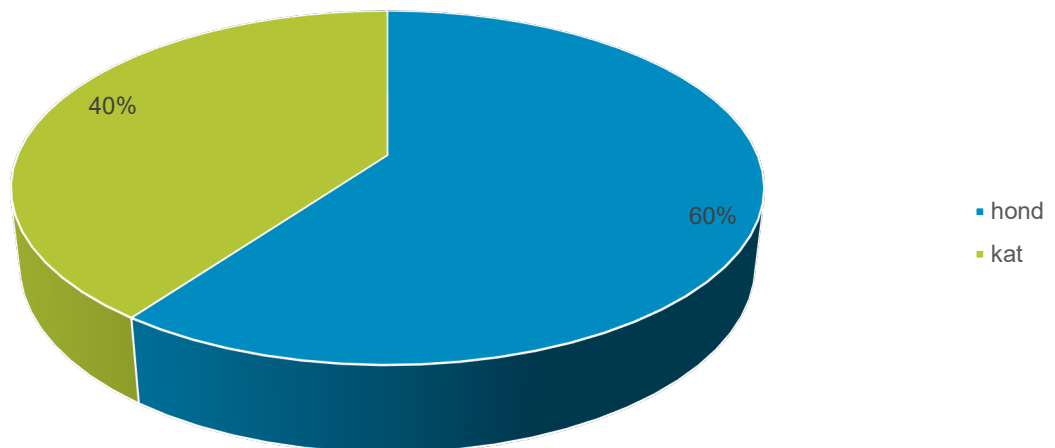
Autopsie kleine huisdieren 2019 – bijzonderste bevindingen

Versie 1.0 – Maart 2020

Auteur: Afdeling autopsie

In oktober 2019 startte DGZ met het aanbieden van autopsie kleine huisdieren. In deze laatste 2 maanden van 2019 ontvingen we toch nog iets meer dan 10 dossiers kleine huisdieren. Ongeveer 60% van de dossiers waren honden en 40% katten. Opvallend hierbij is dat het merendeel van de dossiers jonge pups en kittens omvat. Slechts een derde van de dossiers waren volwassen dieren.

Figuur 1: Aantal kleine huisdieren (n = 10 dossiers)



Bij de honden gaan we eerst dieper in op de categorie van de pups. Hier werd de diagnose van parvovirose driemaal vastgesteld aan de hand van autopsie (Foto 1) en histologie. Bij twee dossiers werd dit bevestigd door middel van moleculair onderzoek. Eén pup werd aangeboden om de diagnose van parvovirus te bevestigen, maar de macroscopische en histologische letsels waren niet compatibel met parvovirus. Er werd een diagnose van leverfalen vastgesteld.

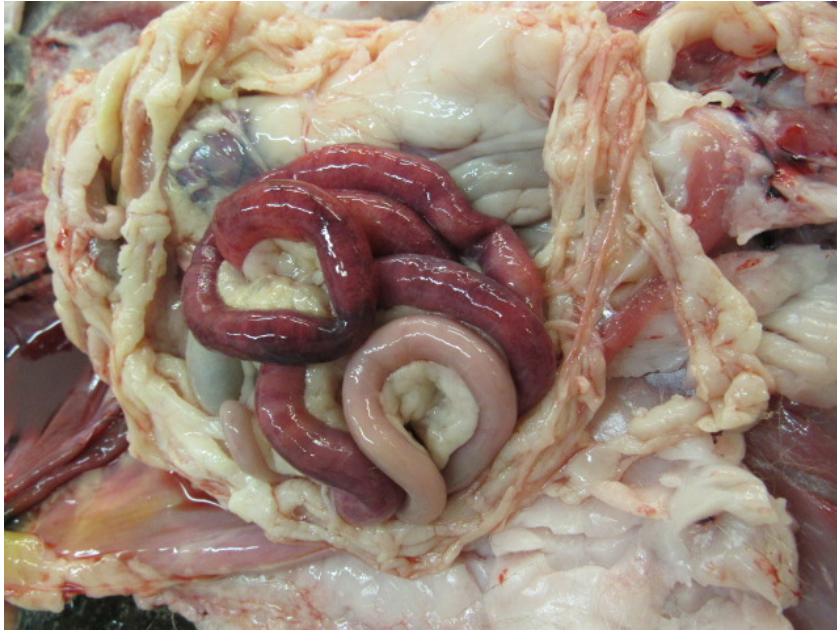

Foto 1: Segmentele hemorrhagische enteritis ten gevolge van parvovirus.

Bij de volwassen honden stierven twee dieren aan de gevolgen van hartfalen. Bij één hond werd dit veroorzaakt door een aangeboren aortastenose, de andere hond stierf aan de gevolgen van een degeneratieve aandoening: endocardiose van de tricuspidalisklep (Foto 2). Bij slechts één dossier werd er geen duidelijke oorzaak van sterfte gevonden.

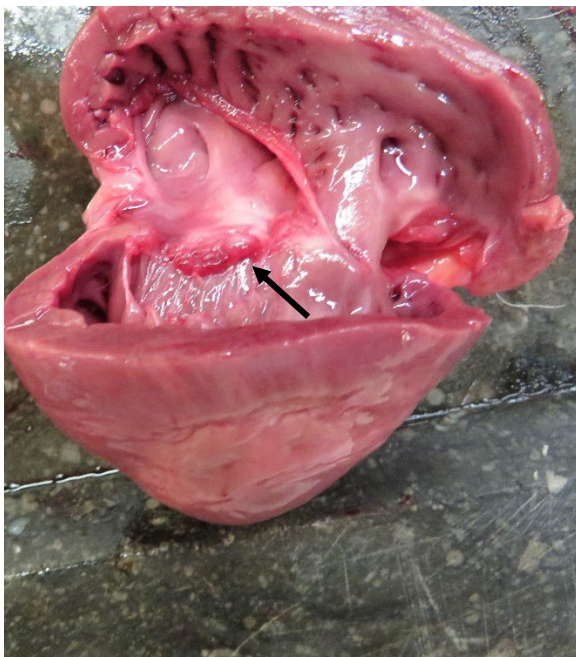


Foto 2: Endocardiose van de tricuspidalisklep gekenmerkt door verdikking en knobbelvorming van de tricuspidalisklep.



Ook bij de katten werd de diagnose van parvovirose één maal vastgesteld bij een kitten. Een ander kitten had op autopsie een duidelijk beeld van bacteriële sepsis en hierbij werd *Streptococcus gallolyticus* geïsoleerd. Bijkomend had dit kitten ook typische macroscopische en histologische letsels van hypertrofische cardiomyopathie (Foto 3). Bij een derde kitten werd op autopsie de diagnose van otitis interna vastgesteld.

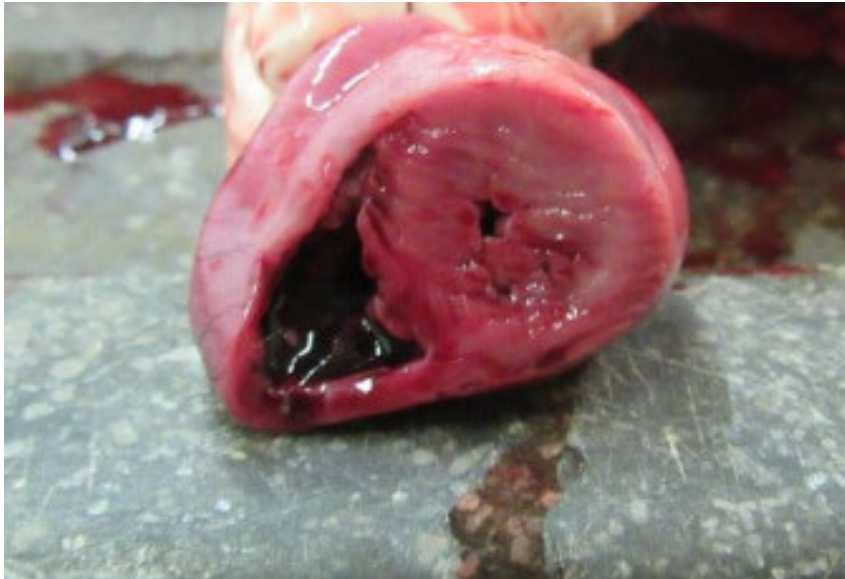

Foto 3: Dwarse doorsnede doorheen het hart met een sterk verdikt aspect van de linker ventrikelwand en het septum.

Er werd ook één volwassen kat aangeboden voor autopsie. Dit dier had een uitgebreide peritonitis ten gevolge van een perforerende maagulcer.

We ontvingen vorig jaar ook 1 cavia voor autopsie. Dit dier had een zeer uitgebreide bronchopneumonie met isolatie van *Bordetella bronchiseptica*.

Contactgegevens

Met uw vragen over kleine huisdieren kunt u terecht bij DGZ op tel. 078 05 05 23 of e-mail helpdesk@dgz.be.